ひとと地域と つながる連携のまど

東邦病院
地域医療連携便り「窓」 vol.100
2021年12月発行

MADO

【理念】昨日を反省し 今日を考え 明日に備える
【基本方針】
1. 私達は、患者様の人権と意思を尊重し納得と同意に基づく患者様本位の医療を心がけます
2. 私達は、地域住民の皆様の健康維持増進に寄与し、安全で信頼を得る医療を実行します
3. 私達は、日々研鑽し働きがいのある職場をつくり良質で高度の医療を目指し努力します
4. 私達は、当院における診療機能を積極的に広報し、地域の医療機関、高齢者・福祉施設との連携を推進致します
5. 私達は、院内情報を共有し、健全で安定した運営を　継続するため努力します

東邦病院
消化器内科特集

T.Aoki

K.Hosonuma

To.inoue

T.Nakayama

Te.inoue

T.Hirokawa

S.Kozima

消化器内科

当科は、食道・胃、小腸、大腸などの消化管疾患と胆道・膵臓疾患を中心に診療しております。これらの疾患は多彩な腹部症状を呈し、実際には、腹痛や吐き気、食欲不振、下痢、血便などの患者さんを診ております。

上部消化管では、最新の内視鏡を導入する事により、精度の高い診断に努めており、患者さんに負担の少ない経鼻内視鏡検査も積極的に行っております。

下部消化管では、全大腸の観察を行い、必要に応じて色素散布や生検、拡大観察などを行っております。発見されたポリープや早期癌に対しては、ポリペクトミーや粘膜切除術などを行っおります。最近は、小病変に対して処置が簡易で合併症の少ないコールドポリペクトミーを用いる症例が増えております。出血性病変に対しては、クリップ法、局注法、凝固・焼灼法などによる確実な止血を心掛けております。

小腸は一昔前まで精査が困難な「暗黒の臓器」と呼ばれておりましたが、当院ではカプセル内視鏡検査を導入する事により、検査当日朝の絶食と専用のカプセル内服のみで、患者さんに負担が少なく、全小腸の観察が可能となりました。これにより、原因不明の消化管出血や貧血精査を行っております。そして、同検査で異常が確認された際は、シングルバルーン内視鏡という特殊な内視鏡を用いて更なる精査加療を行っております。

胆膵領域では、閉塞性黄疸、総胆管結石、急性胆管炎などに対して内視鏡的逆行性膵管胆管造影(ERCP)を行っております。急性胆管炎や急性膵炎など重症化すると致命的になる疾患に対しては、状況によって緊急処置も行っております。胆管結石に対しては、内視鏡的乳頭括約筋切開術(EST)や内視鏡的結石除去術、巨大結石に対しては内視鏡的乳頭ラージバルーン拡張術(EPLBD)、内視鏡的機械的破砕術(EML)などにて排石治療を行っております。また、排石困難な症例や膵胆道癌などに対しては内視鏡的胆道ステント留置術(EBS)を行っております。

当科は複数の認定医、専門医が在籍しており、質の高い医療を提供できるよう日々心掛けております。また、女性医師も常駐している事から若年女性など検査に抵抗のある方も受診しやすい環境が整っております。消化器症状で困っている患者さんがいらっしゃいましたら、是非当科をご紹介下さい。

消化器内科部長
井上　照基

令和2年度消化器内科診療実績

上部消化管内視鏡的検査(EGD)	4412件	内視鏡的逆行性胆管膵管造影(ERCP)	124件
内視鏡検査(CS)	752件	内視鏡的乳頭切開術(EST)	25件
内視鏡大腸ポリープ切除術(EMR +CSP)	224件	内視鏡的胆道ドレナージ(EBD)	88件
小腸カプセル内視鏡検査	26件	内視鏡的止血術	29件
小腸内視鏡検査	13件		

肝臓内科

肝臓内科部長
細沼　賢一

当科では、急性肝炎・慢性肝炎・肝硬変・肝癌、薬物性肝障害、アルコール性肝障害、自己免疫性肝炎・原発性胆汁性肝硬変、生活習慣病に関連した脂肪肝・脂肪性肝炎、さらに肝硬変などに合併する食道静脈瘤などを対象に診断、治療を行っております。

慢性肝炎(B、C型ウィルス性肝炎)に対しては、核酸アナログ製剤や直接作用型抗ウイルス薬(DAA)による積極的な抗ウイルス療法に取り組んでおります。現在では肝炎に対する治療薬も非常に進歩し、C型肝炎については非代償性肝硬変や透析の症例であっても、非常に高率にウイルスを消失させることができ、予後を改善させることができるようになっております。

肝癌に対しては、各種画像診断、腫瘍生検により早期診断に努め、原発性肝癌の大部分を占める肝細胞癌に対しては経皮的ラジオ波焼灼術(RFA)、肝動脈化学塞栓療法(TACE)、肝動注化学療法(TAI)による治療を行っております。また、肝細胞癌については、最近急速に薬物療法が進歩し、分子標的薬や免疫チェックポイント阻害薬など複数の薬剤を使用できるようになっておりますが、当科でもこれらの薬物療法をRFAやTACEと組み合わせながら、患者さんの状態に合わせて最適な治療ができるよう心掛けております。

肝硬変や肝癌などに合併する食道静脈瘤、門脈圧亢進症に対しては、内視鏡的食道静脈瘤硬化療法(EIS)、内視鏡的食道静脈瘤結紮術(EVL)、部分的脾動脈塞栓術(PSE)などを行っております。

また、肝硬変や肝癌の進行に伴い、多量の腹水の貯留がみられ、難治性となることも多いですが、このような方に対してはCART(腹水濾過濃縮再静注法)を適宜行っております。CARTとは、腹水を抜いて、癌細胞や細菌や血球成分を取り除き、アルブミンなどの有用なタンパク成分が濃縮された腹水を、点滴で戻す治療方法です。2週間に1回まで保険診療で認められており、1泊2日の入院で行っております。以前は抜いた腹水はそのまま廃棄しておりましたが、CARTを行うことで全身状態の維持につながり、一度に多く抜くことができますのでQOLの改善も得られております。

これらの疾患に対して、状況によっては当院の診療体制では対応困難で、そのような場合には他施設に紹介としておりますが、その対応も含めて診療しておりますので、対象の患者さんがいらっしゃいましたら、是非御紹介下さい。また、日常診療で、NAFLDで治療対象か判断に困る患者さんや原因のはっきりしない肝障害の患者さんなどは多いと思っておりますが、そのような患者さんも是非御紹介下さい。

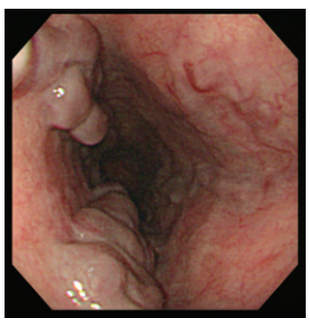

食道静脈瘤治療前

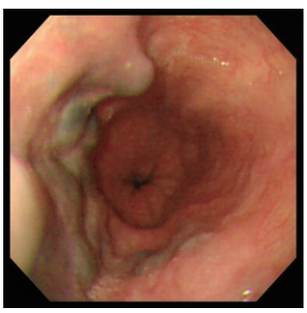

EIS治療1週後

EIS治療4ヶ月後

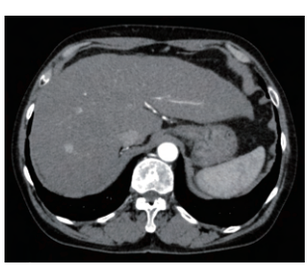

肝細胞癌治療前

治療(TACE ＋ RFA)後

令和2年4月～令和3年11月肝臓内科診療実績

C型肝炎の経口内服薬治療	18件
肝動脈化学塞栓療法(TACE)	22件
ラジオ波焼灼術(RFA)	5件
内視鏡的食道静脈瘤硬化療法(EIS)	9件
内視鏡的食道静脈瘤結紮術(EVL)	10件